大阪府藤井寺保健所管内
　各市医師会長様
　各市歯科医師会長様
　各市薬剤師会長様
　各病院長様
　各市健康関係主管課長様

いつも大変お世話になっております。

感染症情報提供の２月号を送付いたします。

今月は令和５年１月の結核の新規発生状況と、結核に係る定期健康診断実施の御報告について情報提供いたします。
ぜひ、ご一読いただき共有いただけると幸いです。

・・・・・・・・・・・・・・・・・・・・・・

大阪府　藤井寺保健所　地域保健課
感染症チーム
保健師　田中　睦貴
TEL：072‐955‐4181　（内線 112）
FAX：072 － 939 － 6479
住所：〒583-0024
　　藤井寺市藤井寺１丁目 8-36

・・・・・・・・・・・・・・・・・・・・・・

取扱注意

感染症情報提供（1月新登録結核）　令和5年2月号

大阪府藤井寺保健所　地域保健課
〒583-0024　藤井寺市藤井寺１－８－36
TEL：072-955-4181　FAX:072-939-6479

★結核と診断した医師は直ちに保健所に届出をお願いします★

事例	1	2	3	4
診断名	肺結核	肺結核	結核性胸膜炎	頚部リンパ節結核、結核性胸膜炎、肺結核
年齢	20代	70代	70代	70代
性別	女性	男性	女性	女性
居住地域	藤井寺市	松原市	羽曳野市	羽曳野市
職業	医療従事者	無職	無職	無職
発見方法	他疾患受療で偶発発見	有症状時受診	入院中、有症状時診察	有症状時受診
診断根拠	左肺部陰影、QFT(+)	両肺野陰影、 喀痰塗抹(+)、Tb-PCR(+)	胸水ADA106.0、 喀痰塗抹（-）	リンパ節生検培養(+)、 T-SPOT(+)
初診医療機関	一般医療機関	一般医療機関	一般医療機関	一般医療機関
診断医療機関	専門医療機関	一般医療機関	一般医療機関	専門医療機関
受診医療機関数	2	1	1	2
発見時の症状	なし	発熱、血中酸素飽和度低下	発熱、血中酸素飽和度低下	リンパ節腫脹
発病～初診	0日	12か月	4日	約1か月
初診～診断	16日	5日	6日	2か月13日
診断までの経緯	交通事故にて受傷。一般医療機関にて肺挫傷を疑われ専門医療機関紹介受診し、胸部CTを撮影。左肺部に陰影がみられ、肺結核と診断される。	R4年1月より咳症状あったが、受診せず。12月に同居人が結核と診断。令和5年1月、接触者健診として胸部エックス線検査するが、陳旧性陰影であると判断される。同月、発熱を主訴に一般医療機関受診し、喀痰検査にてガフキー７号判明し、肺結核と診断される。	別疾患にて入院中にCOVID-19院内感染。隔離解除後も血中酸素飽和度の低下持続したため、胸部ＣＴ撮影。胸水貯留判明。胸水ADA高値のため結核性胸膜炎と診断される。	R4年10月よりリンパ節腫脹の自覚症状があり、一般医療機関を受診。一般医療機関にてT-SPOT(+)、リンパ節生検培養(+)、MAC判明。結核の精査目的で専門医療機関紹介され、MACの治療開始。その後、再度リンパ節生検し、結核菌同定。頚部リンパ節結核、結核性胸膜炎、肺結核と診断される。
事例の特徴	R4年6月の定期健診は所見無し 他疾患受療で偶発発見 喀痰塗抹（－）培養検査（＋）	受診までに大幅な遅れがある 過去の結核治療歴有	受診・診断の遅れなし	MAC治療開始後に結核と診断

大阪府内で、こんな小児結核の事例がありました！

呼吸器症状が2週間以上持続する際は、**乳児も結核の精査**をお願いします。

■Case

0歳2か月の児が8/30から咳症状継続しており、10/18に多呼吸・陥没呼吸を主訴に受診。10/21にFilmArray ®を実施。いずれの結果も陰性。後日、気道病変を疑い胸部CT撮影。画像上、肺門部のリンパ節腫大(画像１)、両下肺野に空洞を伴う浸潤影(画像２・３)を認め、結核を疑う。

胃液塗抹(3+)PCR(+)で肺結核と診断。病型はbⅡ2bH。

なお、自宅には8/3に結核高蔓延国から来日し滞在していた祖母がおり、肺結核を発病(塗抹(2+))していた。

■診療に携わった先生からのコメント

今回は気道病変を疑ってCT撮影をし、画像を見て初めて、結核を疑いました。診断後に振り返れば、問診で高蔓延国からの来日者との接触の有無など家族内の状況を聞き取りしたり、気管支拡張薬の吸入で症状改善があるか等の客観的データの精査ができていれば早期発見ができたのではないかと思いますが、CT画像を見るまで結核を疑うことは難しかったと思います。

「まさか、2か月児が結核とは・・・・・・」と感じた事例でした。

画像１

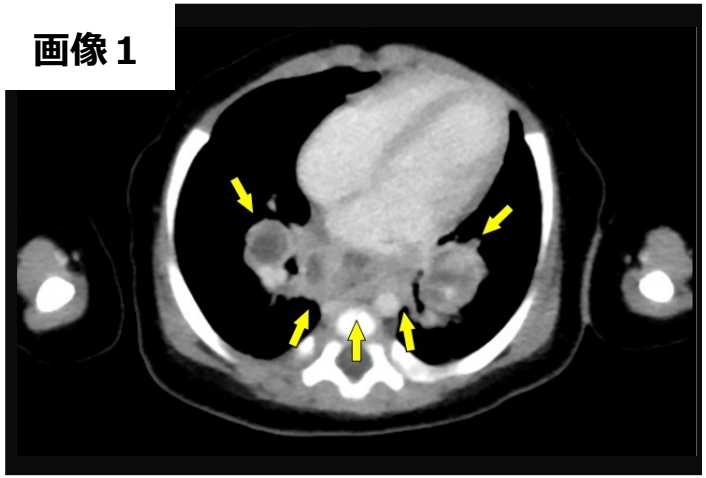

画像２

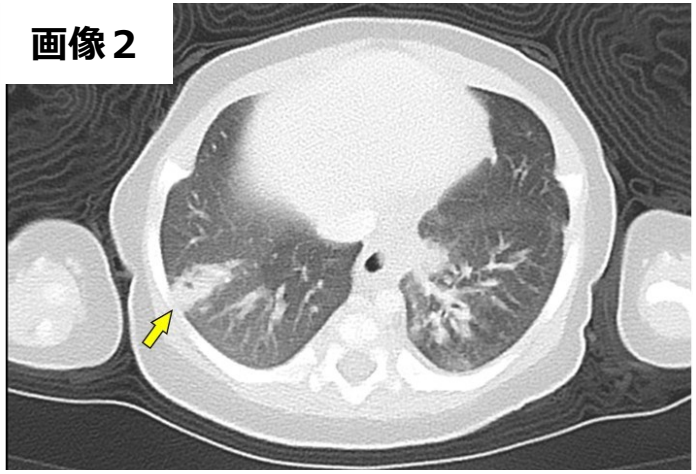
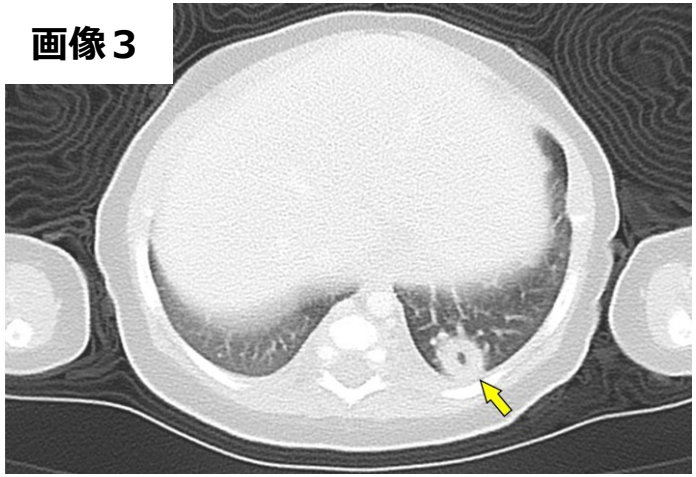
画像３